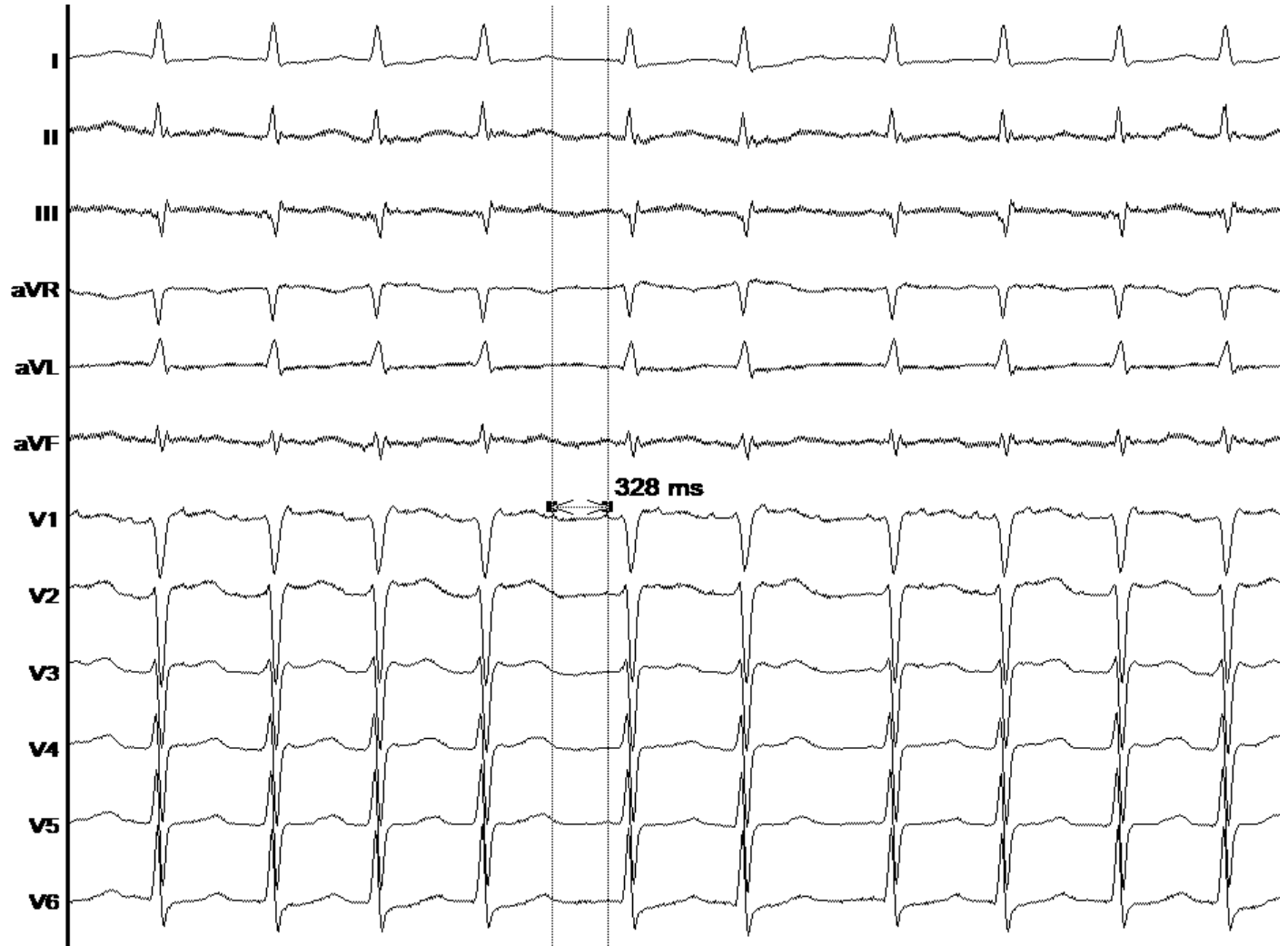


FLUTTER GAUCHE : BOUCLE ANTERIEURE

Dr Durand-Dubief

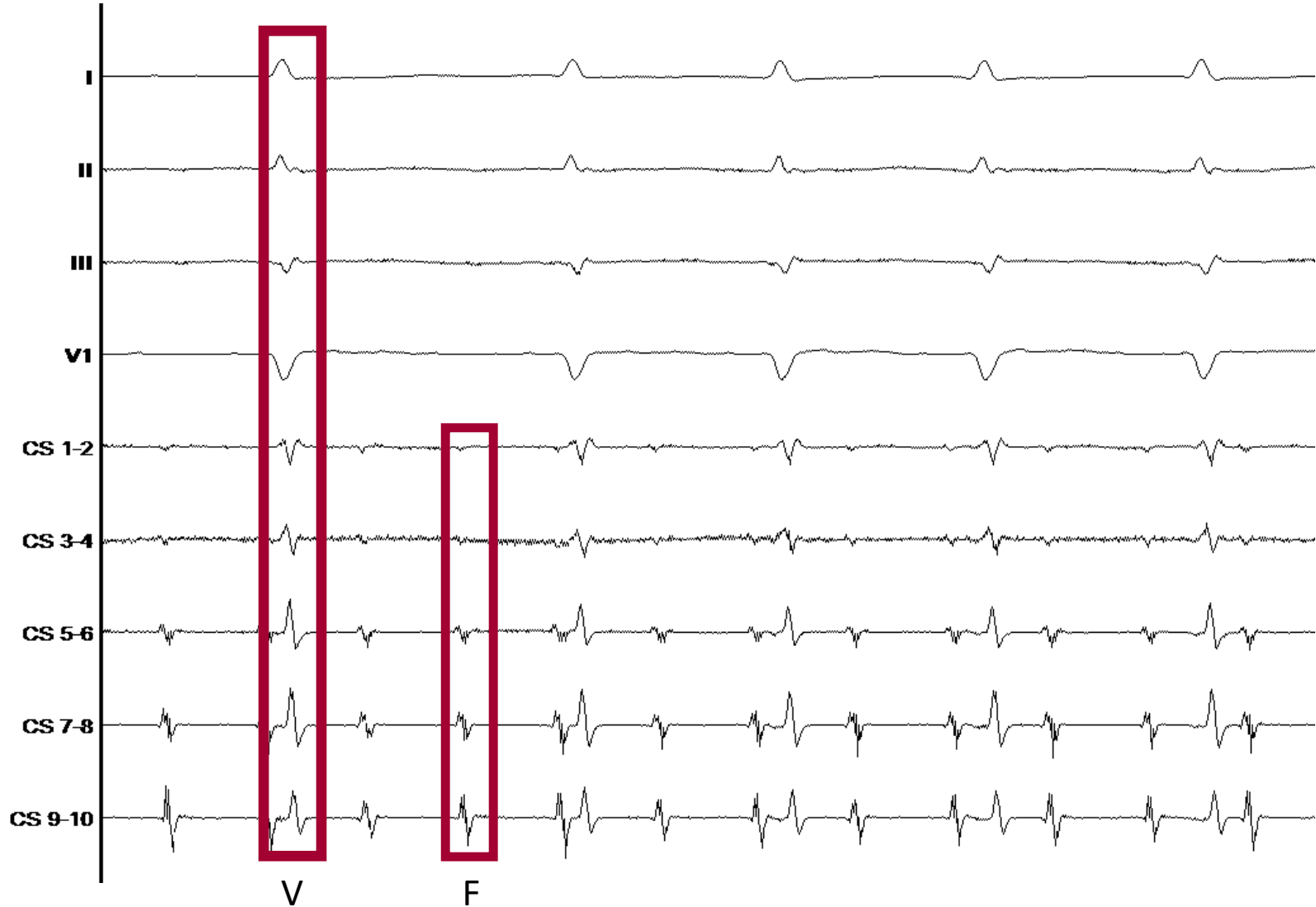
Novembre 2019 – Infirmierie Protestante

ECG à l'état basal

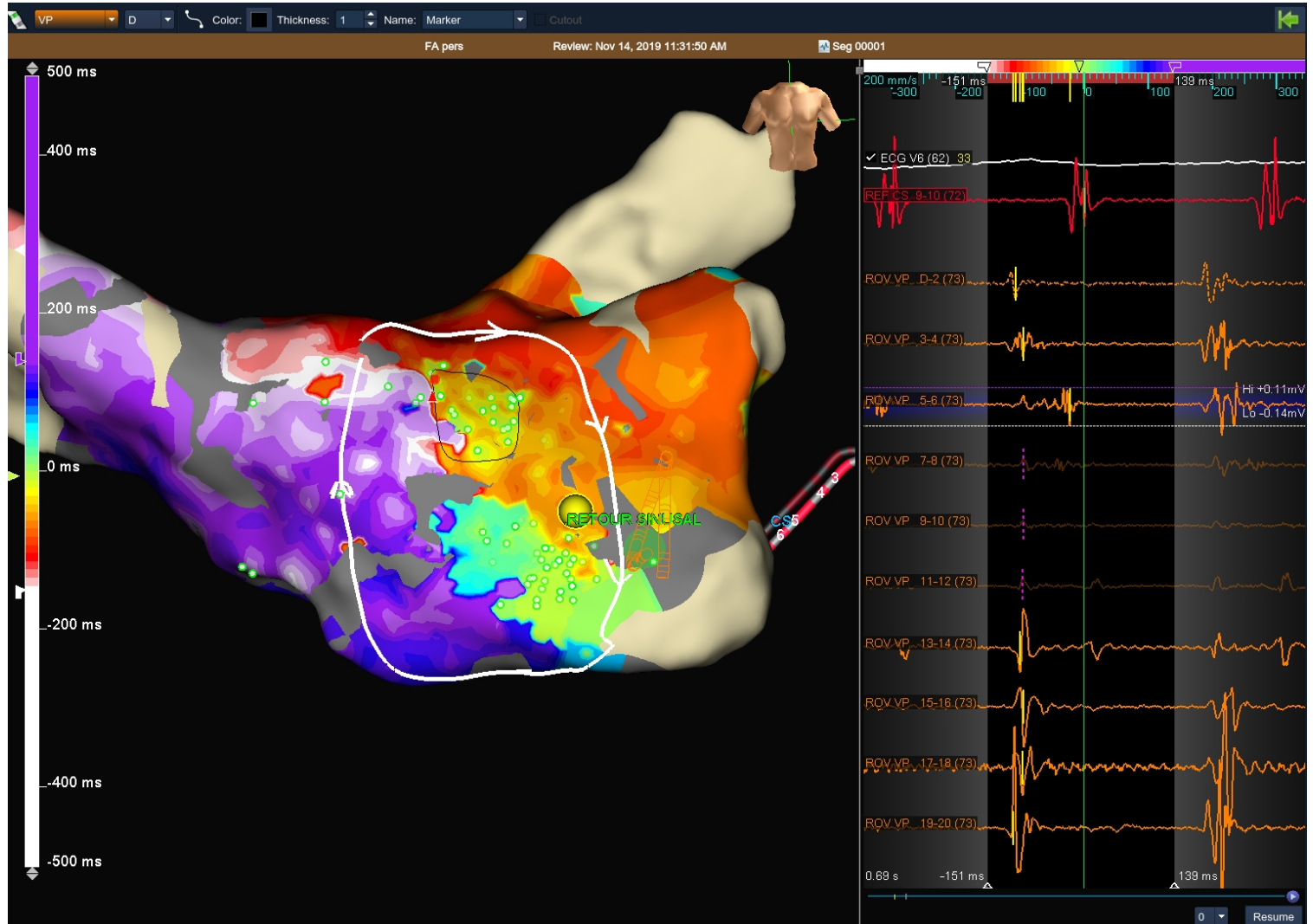


Flutter gauche :
Onde F positive dans
toutes les dérivations

Tracé endocavitaire

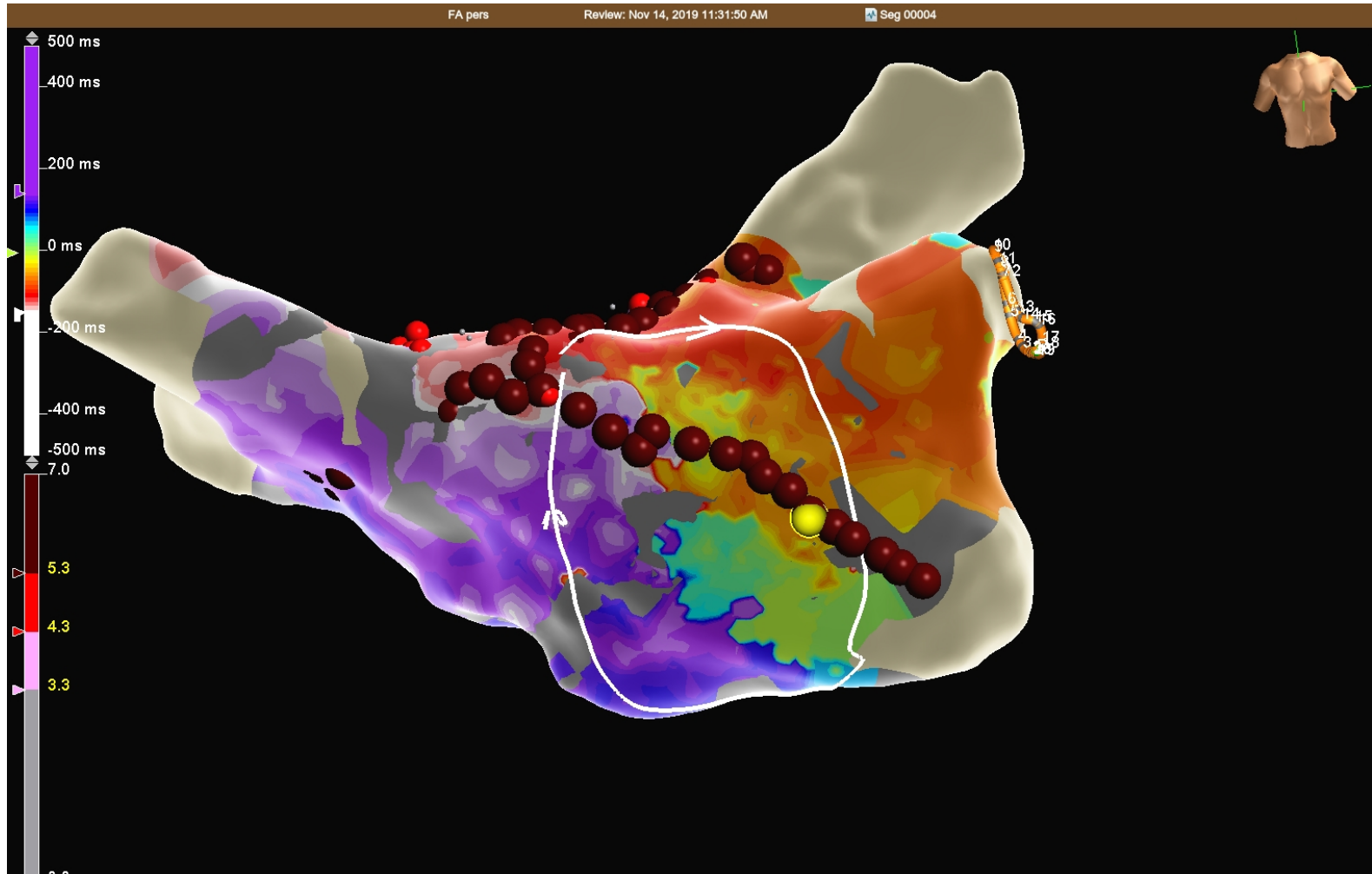


Carte d'activation



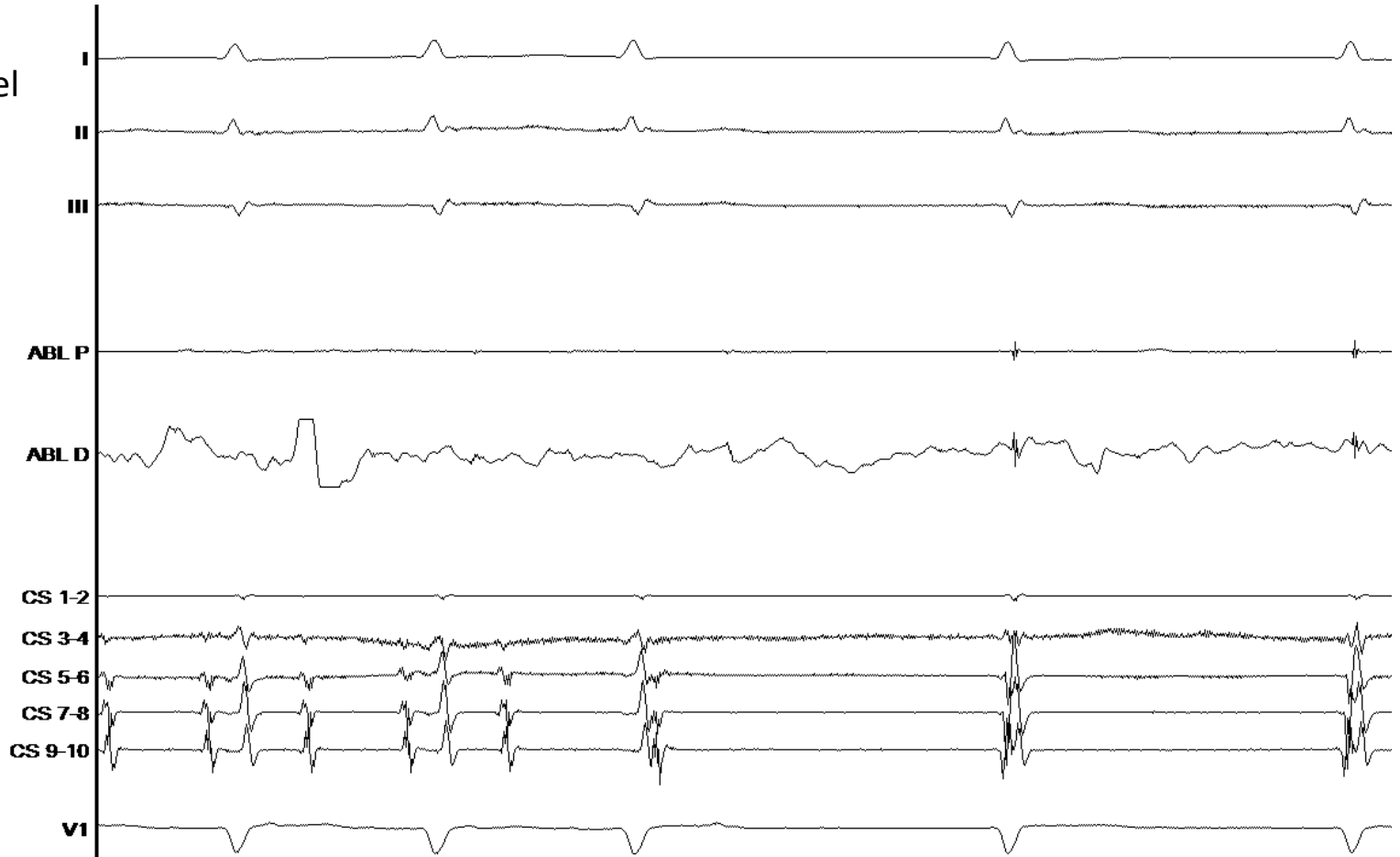
Flutter horaire de la face antérieure

Ligne d'ablation antéro-septale



Ablation

Arrêt flutter avec
rythme jonctionnel
transitoire



Résumé

- **Stratégie :**
 - Déconnexion large des veines pulmonaires
 - Ligne antéroseptale avec retour en rythme sinusal
 - Ligne du toit
- **Matériel :**
 - Agilis large (Abbott)
 - SLO (Abbott)
 - Sonde décapolaire (Abbott)
 - TactiCath FJ (Abbott)