

Tachycardie atriale focale Rétro-hissienne

Dr Durand & Dr Rosier

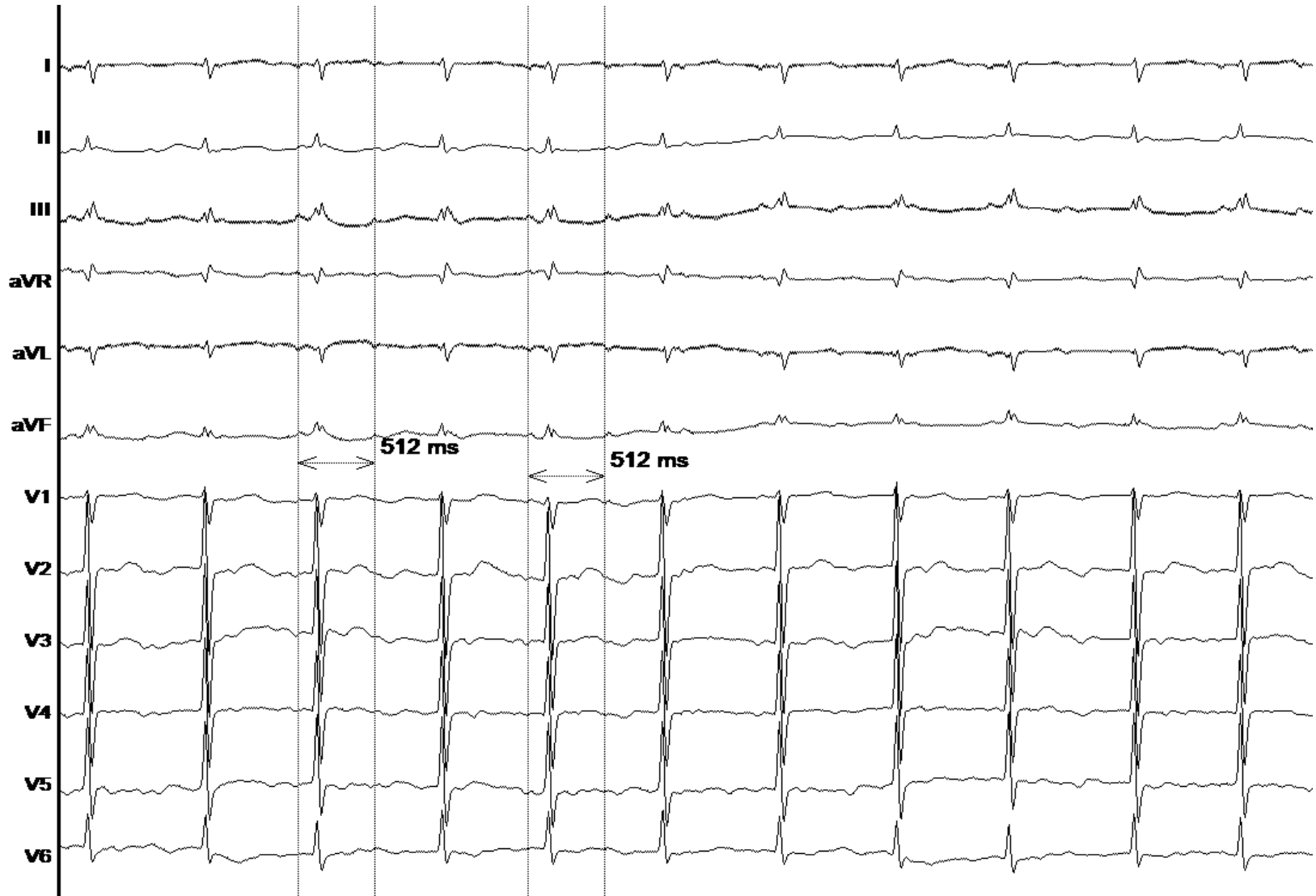
Infirmierie Protestante - juin 2020



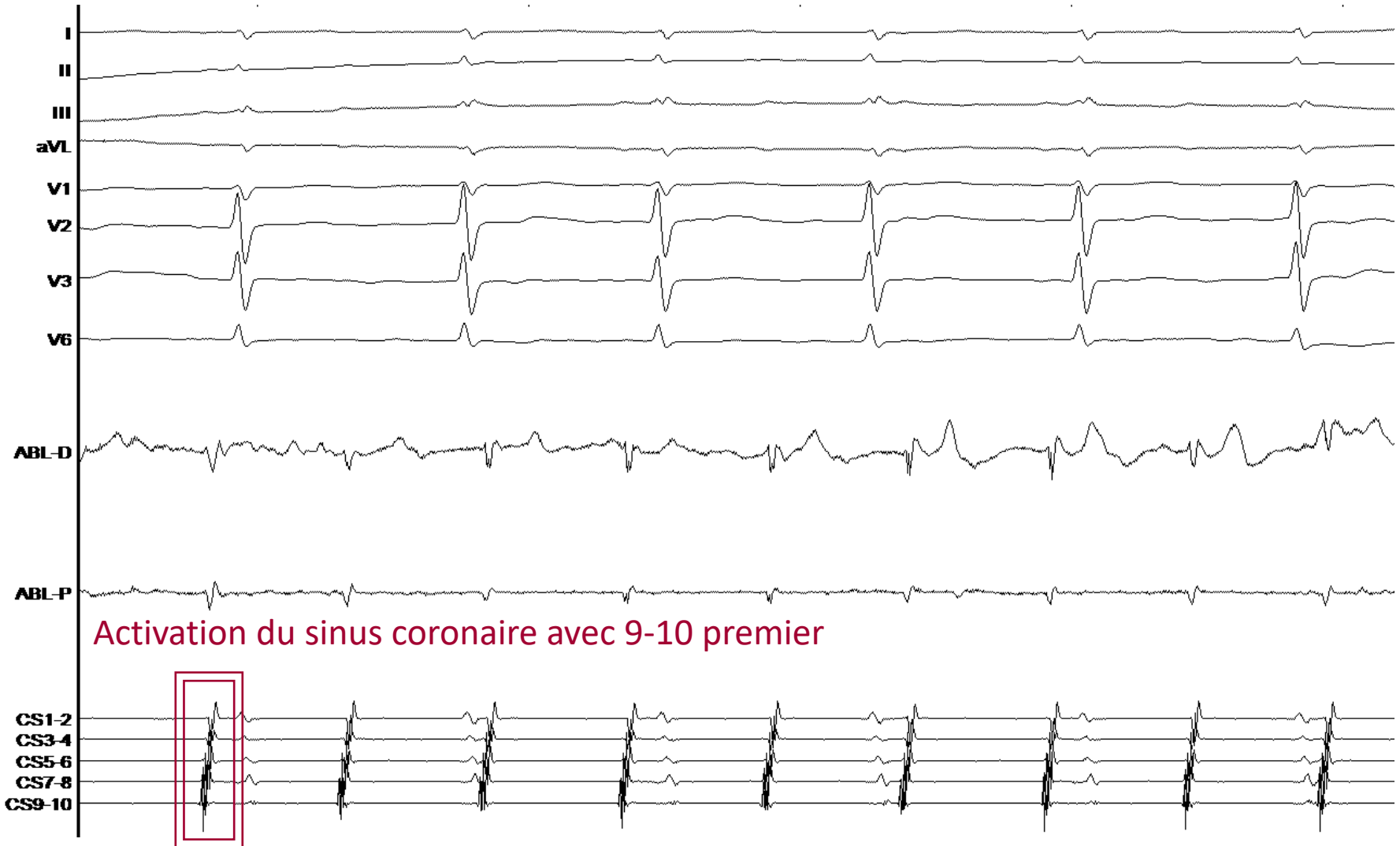
Cas clinique

- Patiente de 73 ans adressée pour ablation de FA paroxystique
- Constatation en début de prodécure d'une tachycardie atriale focale

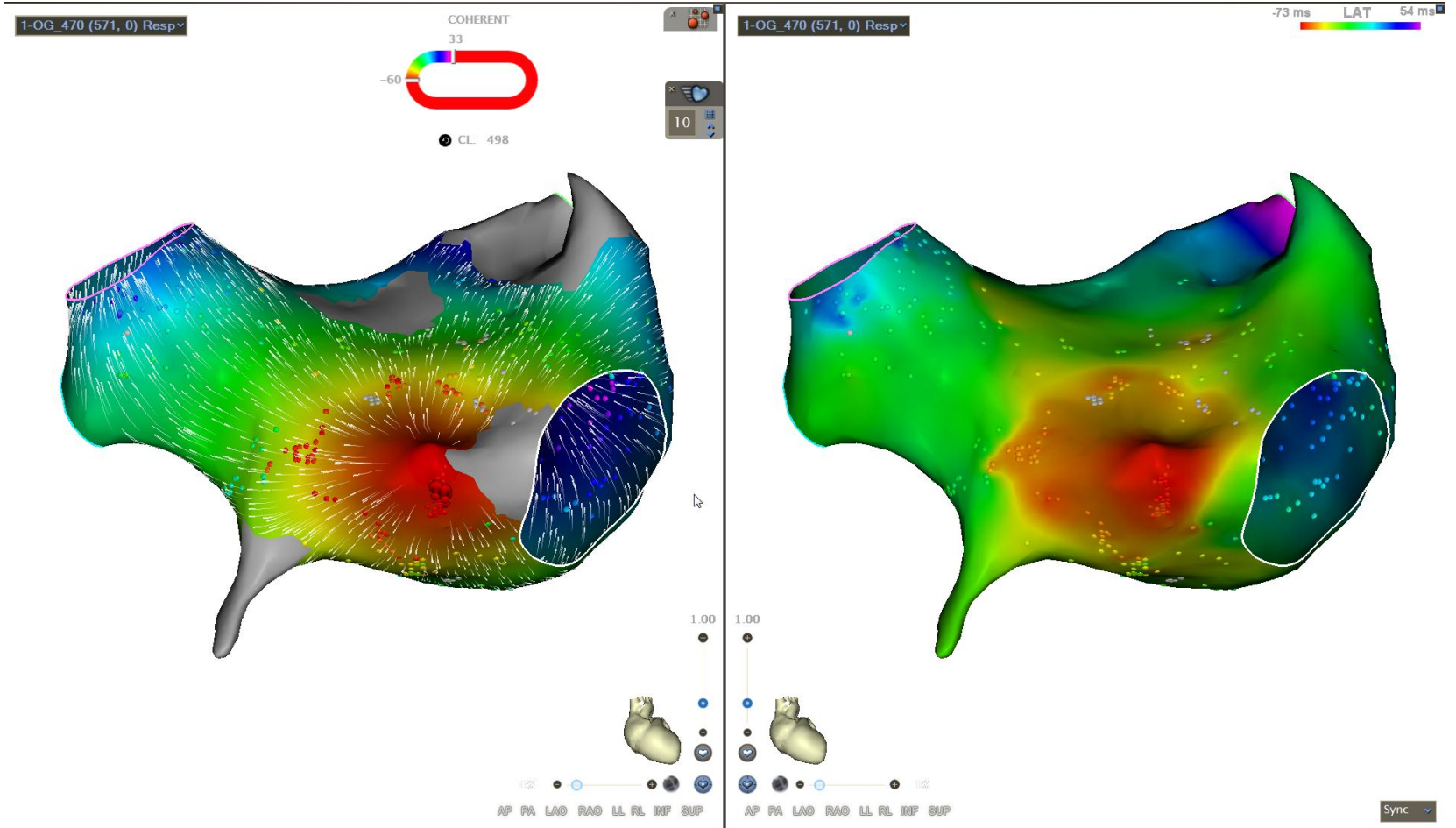
ECG de départ



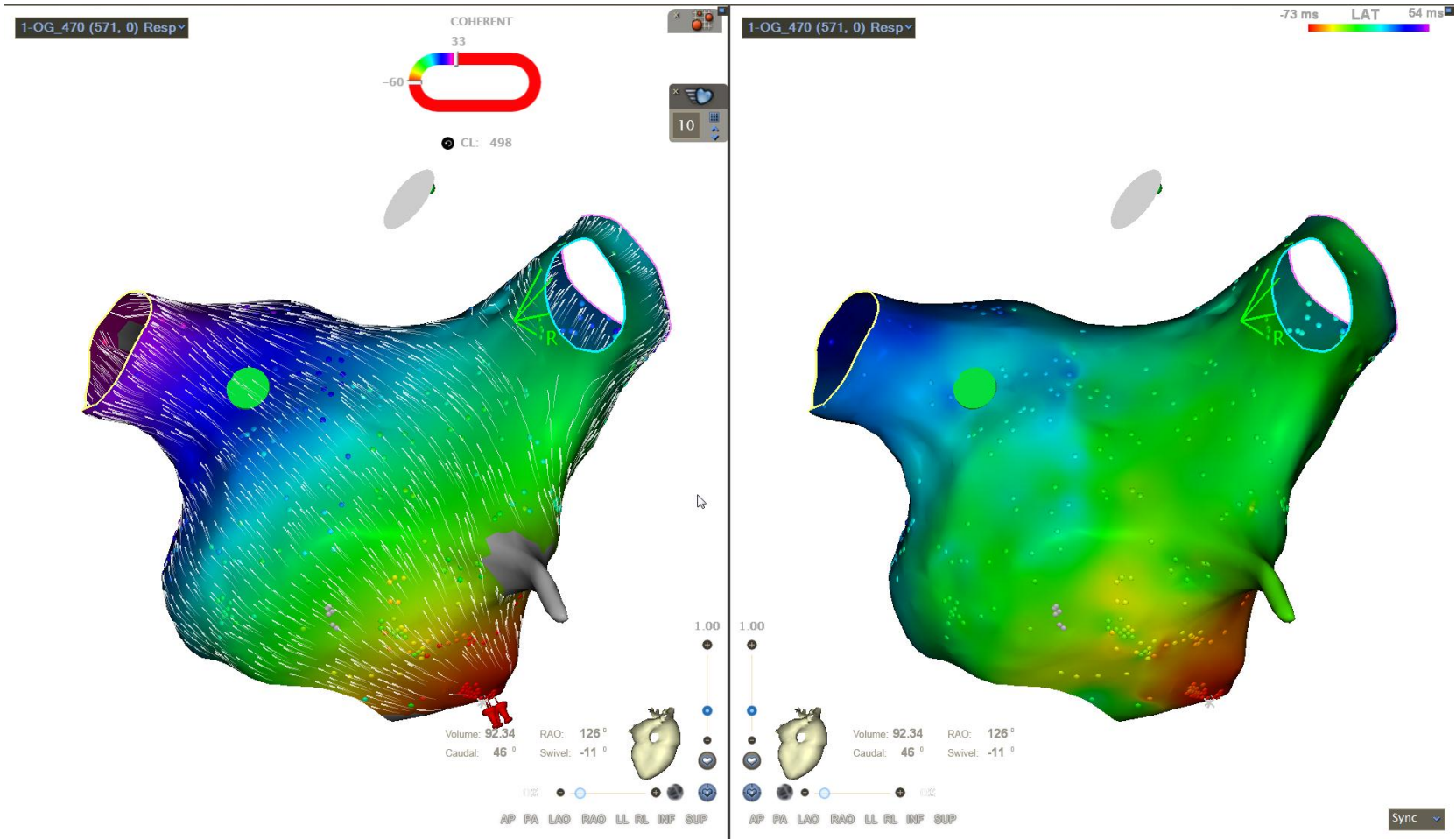
Endocavitaire



Carte d'activation de l'OG

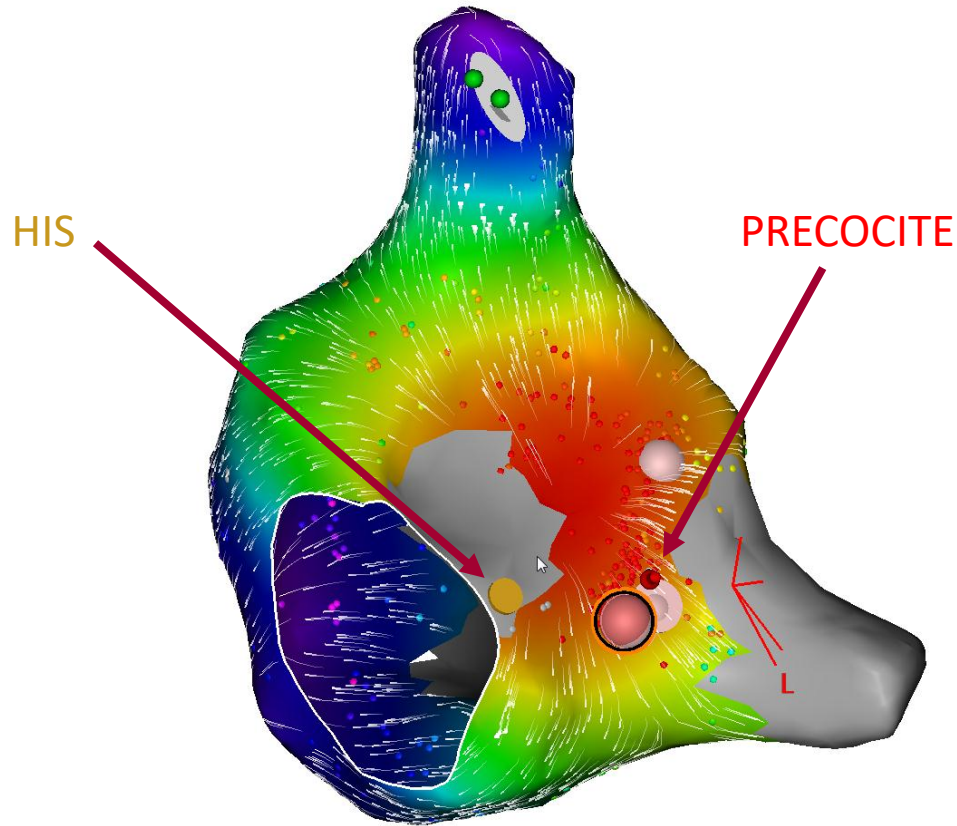


Carte d'activation de l'OG



Carte d'activation de l'OD

2-OD_480 (588, 0) Resp



COHERENT 23
Calculation required for map 2-OD_480

-63


CL: 489

Tag.Idx

5

Volume: 85.92 LAO: 64°
Cranial: 34° Swivel: 12°

1.10



AP PA LAO RAO LL RL INF SUP