



ASSOCIATION DE RYTHMOLOGIE
INTERVENTIONNELLE & STIMULATION

Reprise FA persistante

Dr Durand-Dubief

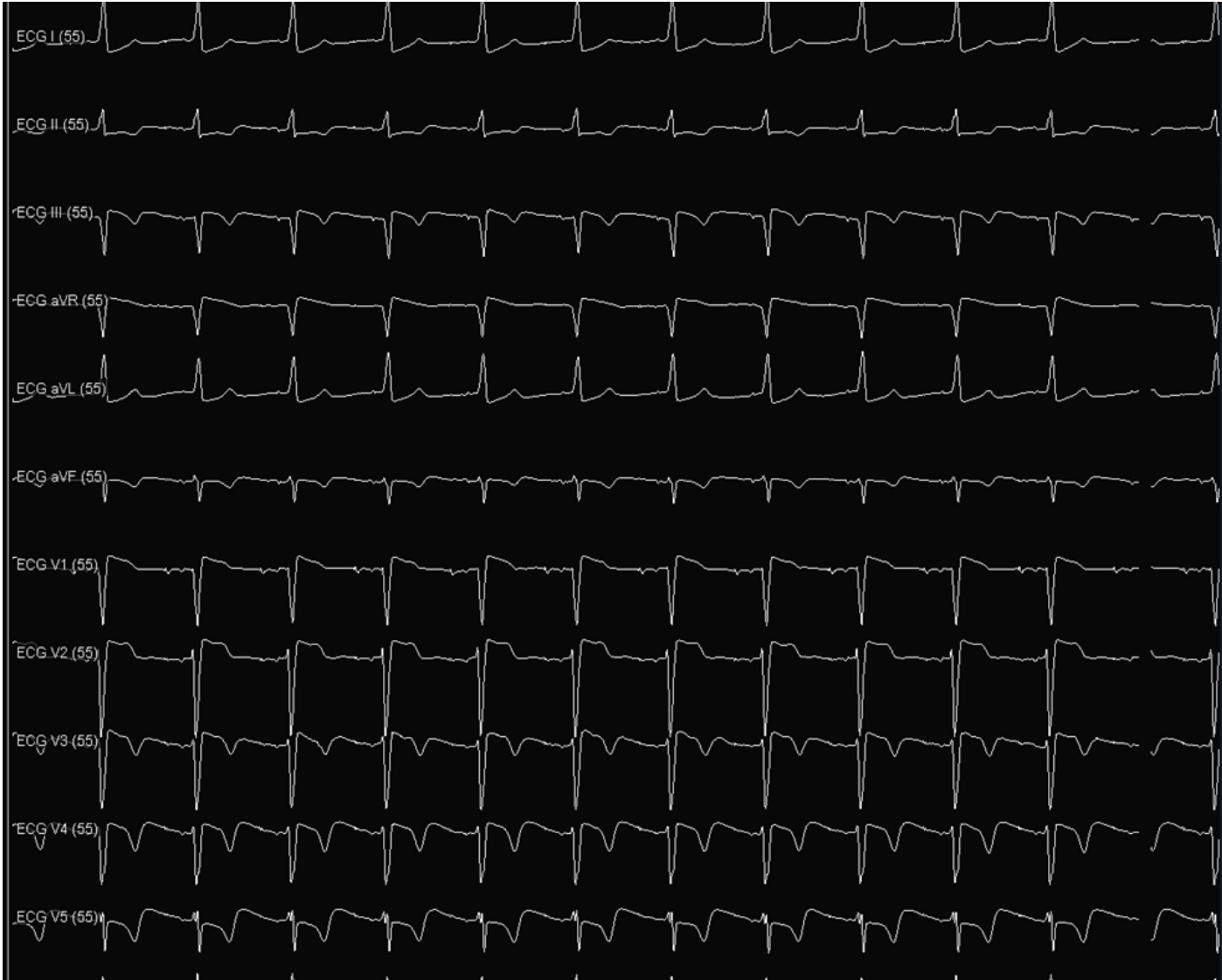
28 septembre 2020

Historique patient

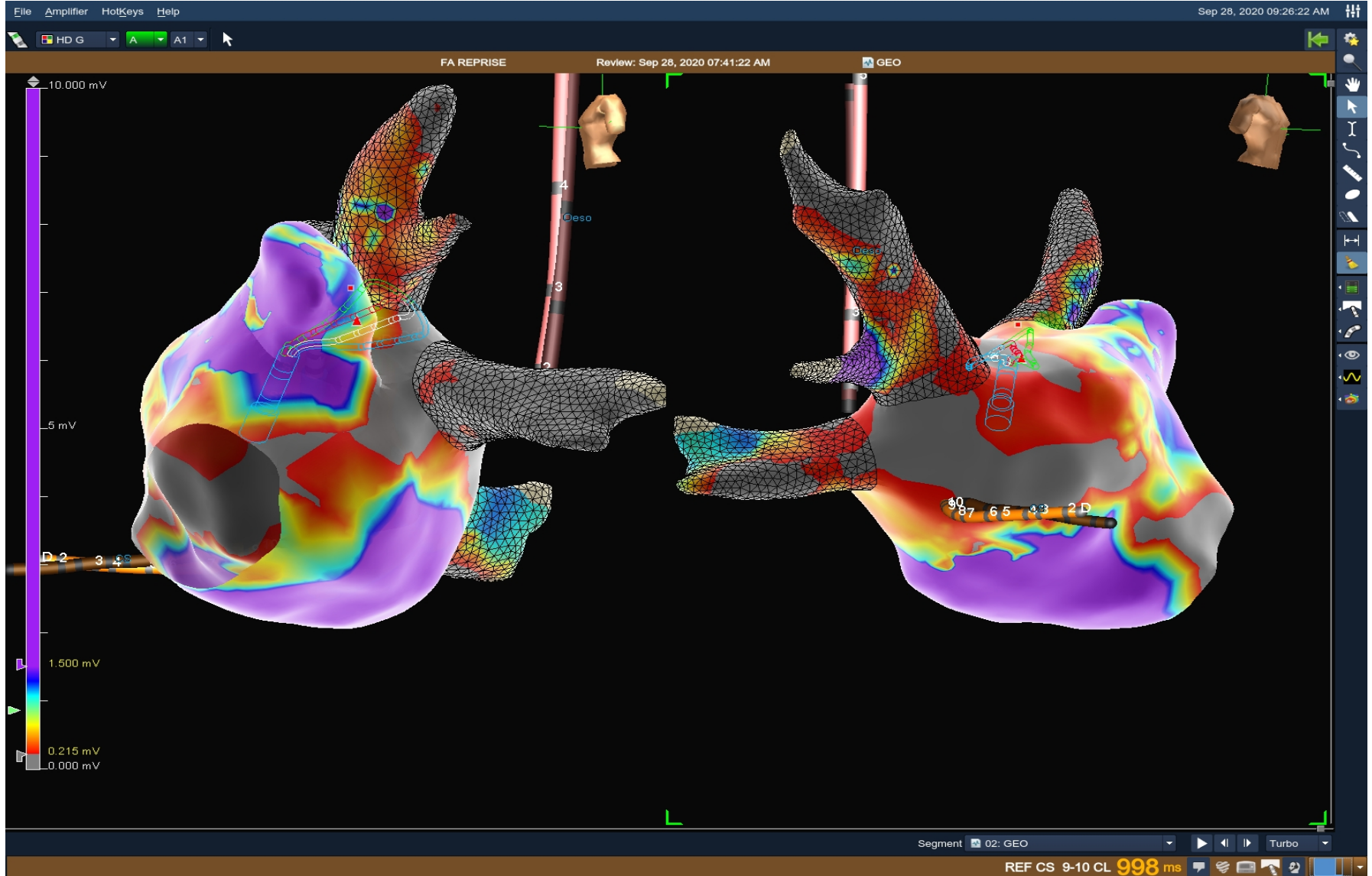
Chirurgie :

- Radiothérapie sternale 1983
- Remplacement valvulaire aortique 2014
- Triple pontage 2014
- Implantation d'un Pace Maker double chambre 2014
- Ablation FA par radio fréquence 2019

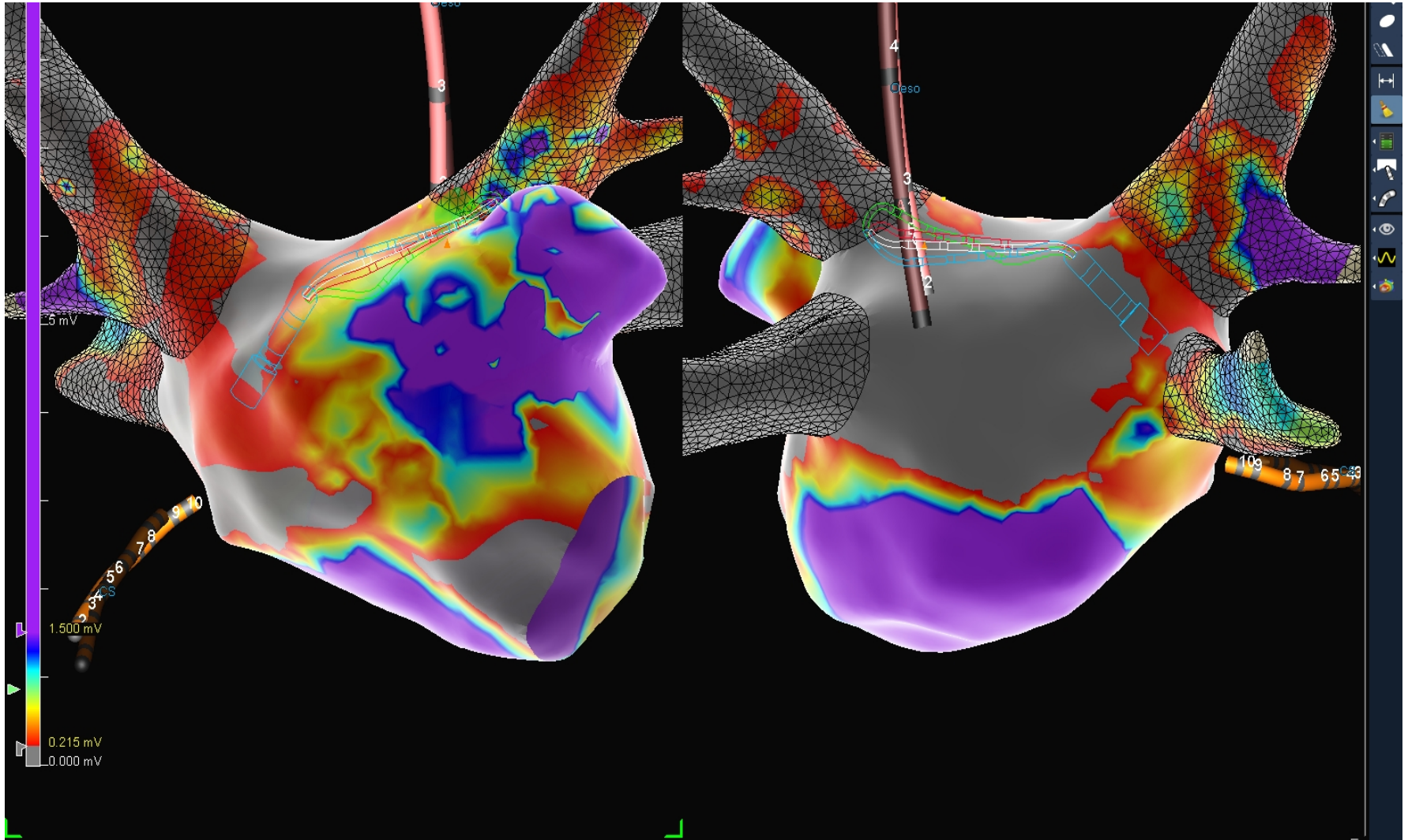
ECG de départ



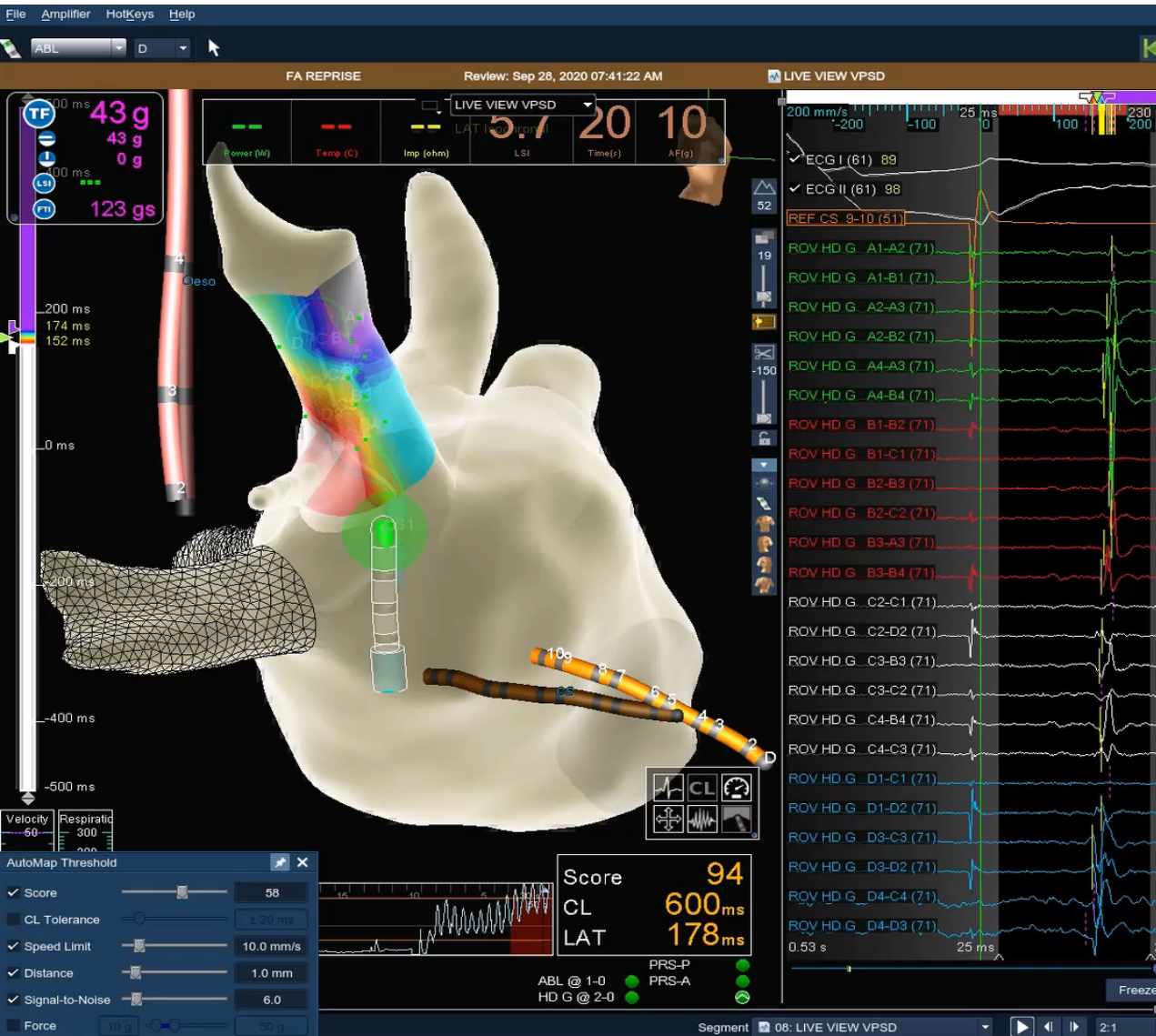Carte de voltage



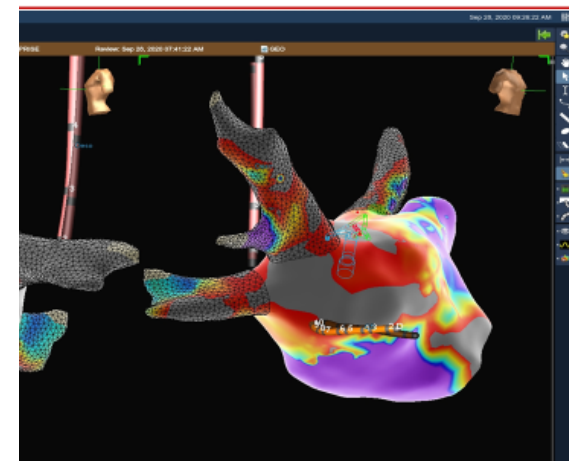
Carte de voltage



Reprise vpsd dynamic display



Carte de voltage



Reprise vpid dynamic display

Carte de voltage

