

DIU de Rythmologie et Stimulation Cardiaque 2019

Examen du 24 mai 2019

Questions de Stimulation/Défibrillation

Question rédactionnelle de Stimulation/Défibrillation (sur 10 points)

Copie bleue

Décrire précisément les méthodes non invasives ou invasives que vous pouvez proposer à un patient pour améliorer sa réponse à la CRT une fois l'appareil implanté?

- Quiz de Stimulation/Défibrillation (sur 20 points)

Copie rose



Quiz N°1

- Patiente de 38 ans implantée d'un DAI en 2009, en prévention primaire pour une CM hypertrophique avec antécédent de mort subite familiale
- Changement du boîtier pour usure en Août 2018 : DAI Medtronic Visia VR. Induction FV et choc test efficace lors du changement de boîtier
- Patiente reconvoquée en raison d'une alerte de télécardiologie
- L'interrogation montre, entre autre, le tracé joint
 - Décrivez le tachogramme
 - Conduite à tenir

Probablement une sonde cassée

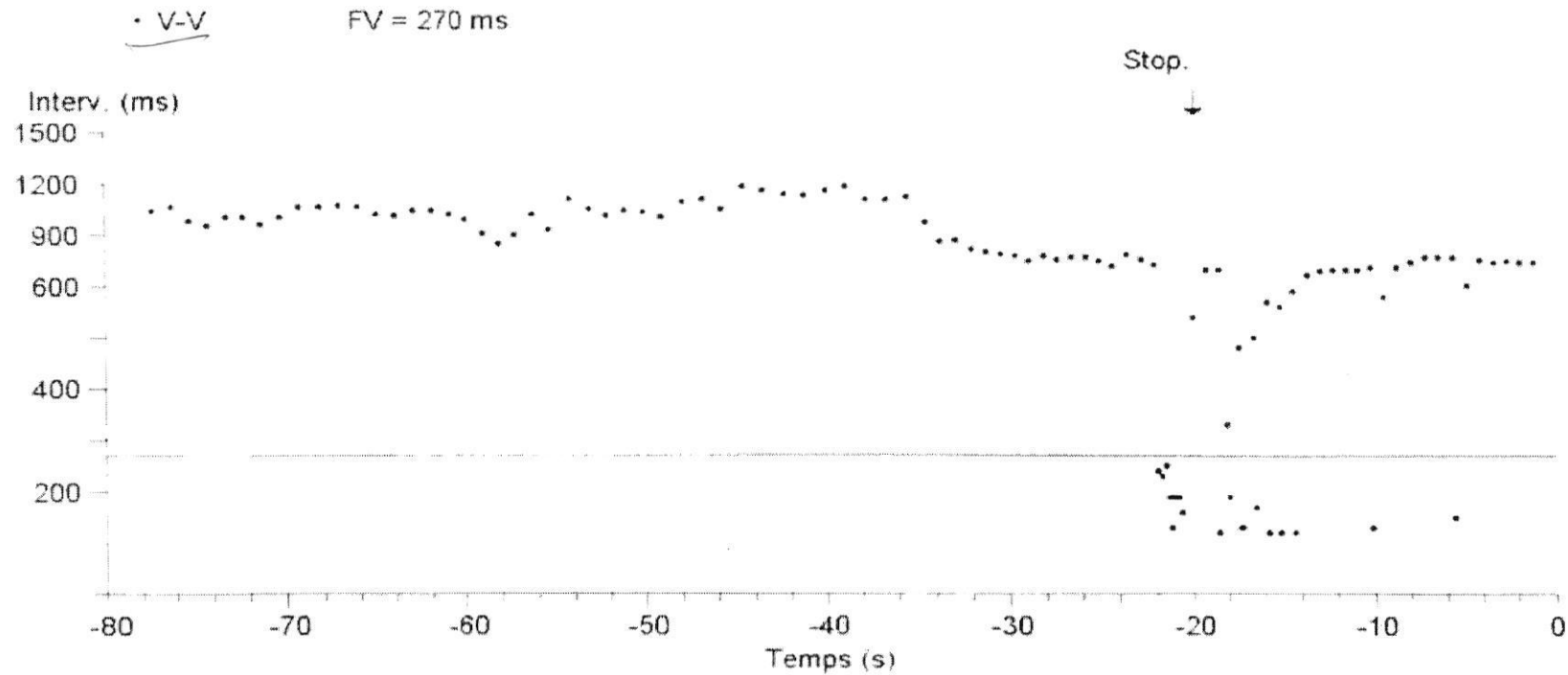
Dispositif : **Visia AF MRI XT VR DVFB2D1**
Numéro de série : **CWH601945S**

Date de la visite : **01-Oct-2018 11:01:52**
SW035 Version logiciel 8.1 (2.1)
Copyright © Medtronic, Inc. 2016

Fréquence élevée non soutenue Episode n° 2

Page 1

Type	SAT Séq.	Chocs	Succès N° ID	Date	Heure hh:mm	Durée hh:mm:ss	Min ⁻¹ moy. V
Fréquence élevée-NS			2	30-Sep-2018	18:16	:01	300



Quiz 1 - Tracé

Quiz N°2

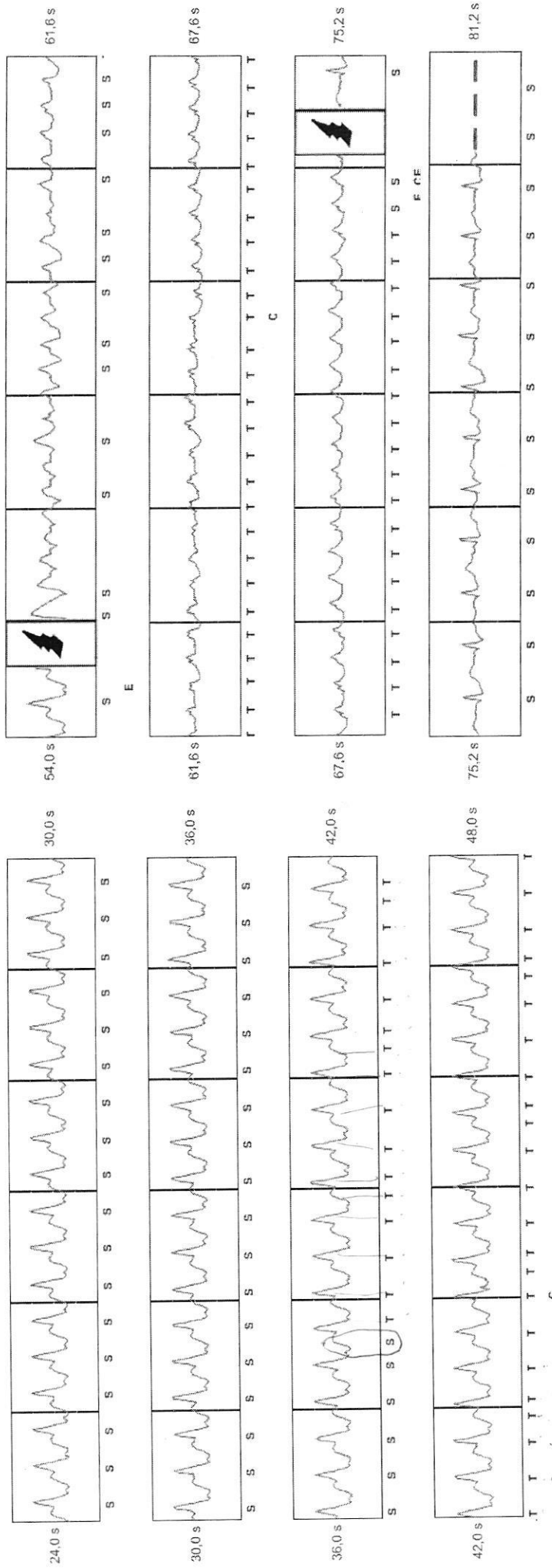
- Patient de 54 ans, cardiopathie ischémique, FEVG = 30%, prévention primaire
- Implantation d'un DAI sous-cutané (induction FV réduite par choc de 65 Joules, impédance choc 55 ohms)
- 2 chocs électriques 3 ans après implantation (tracés joints)
 - Interprétez les tracés
 - Quelle(s) solution(s) proposer?

surdéttection onde T intermittante

Paramètres du traitement Tachy

- Traitement **ON**
- Zone de choc **240 min⁻¹**
- Zone de choc conditionnel **210 min⁻¹**
- Paramètres de l'appareil additionnels
 - Stimulation post-choc **ON**
 - Paramètre de gain **1X**
 - Détection de configuration **Principal**
 - Polarité finale de choc **STD**
 - SMART Pass **ON**

- S** Détecter
- P** Stimuler
- N** Bruit
- T** Détection de la tachycardie
- C** Début de charge
- E** Fin de charge
- Rejeter
- ▼ Fin de l'événement



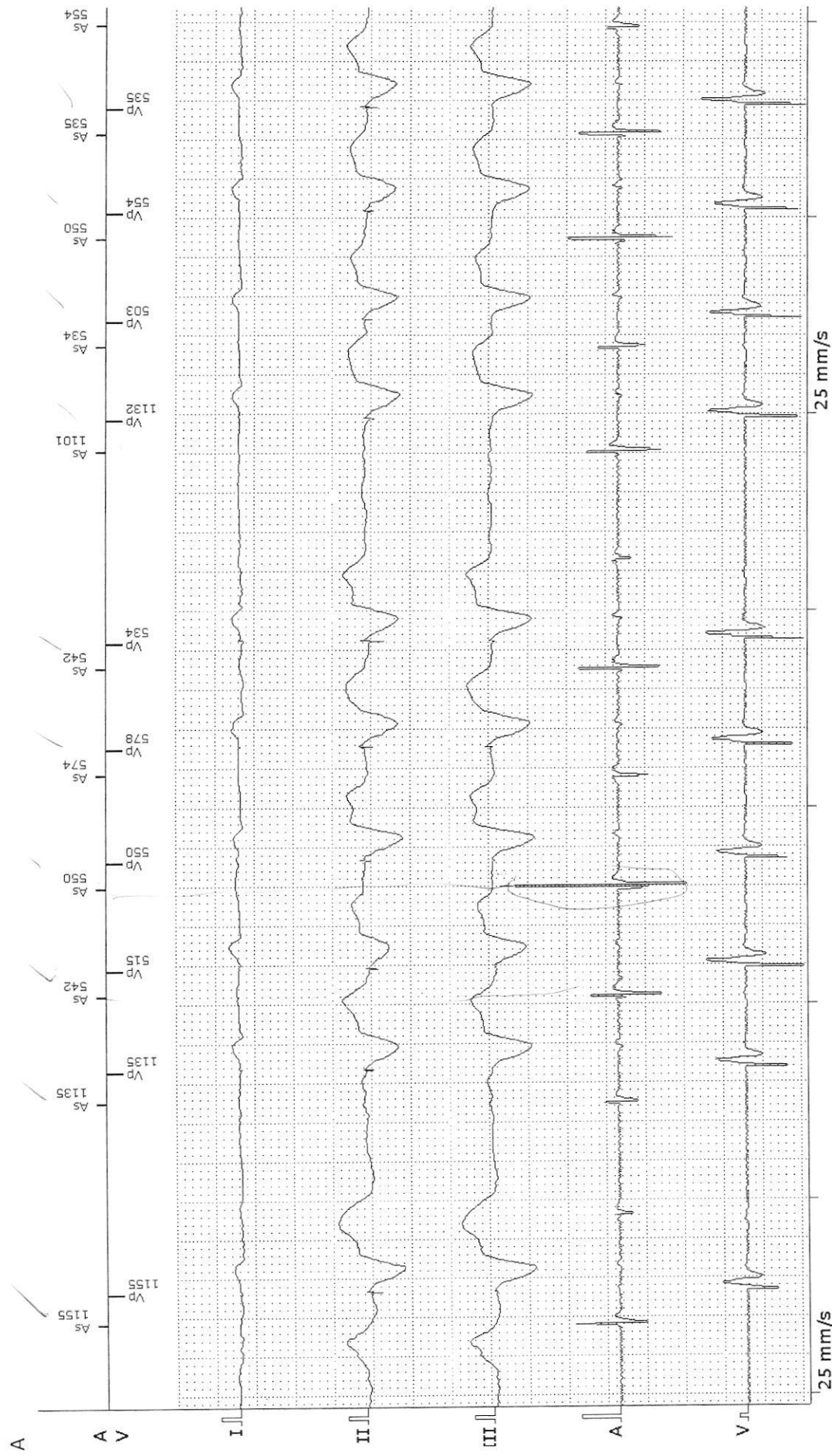
Quiz 2 - Tracé

Quiz N°3

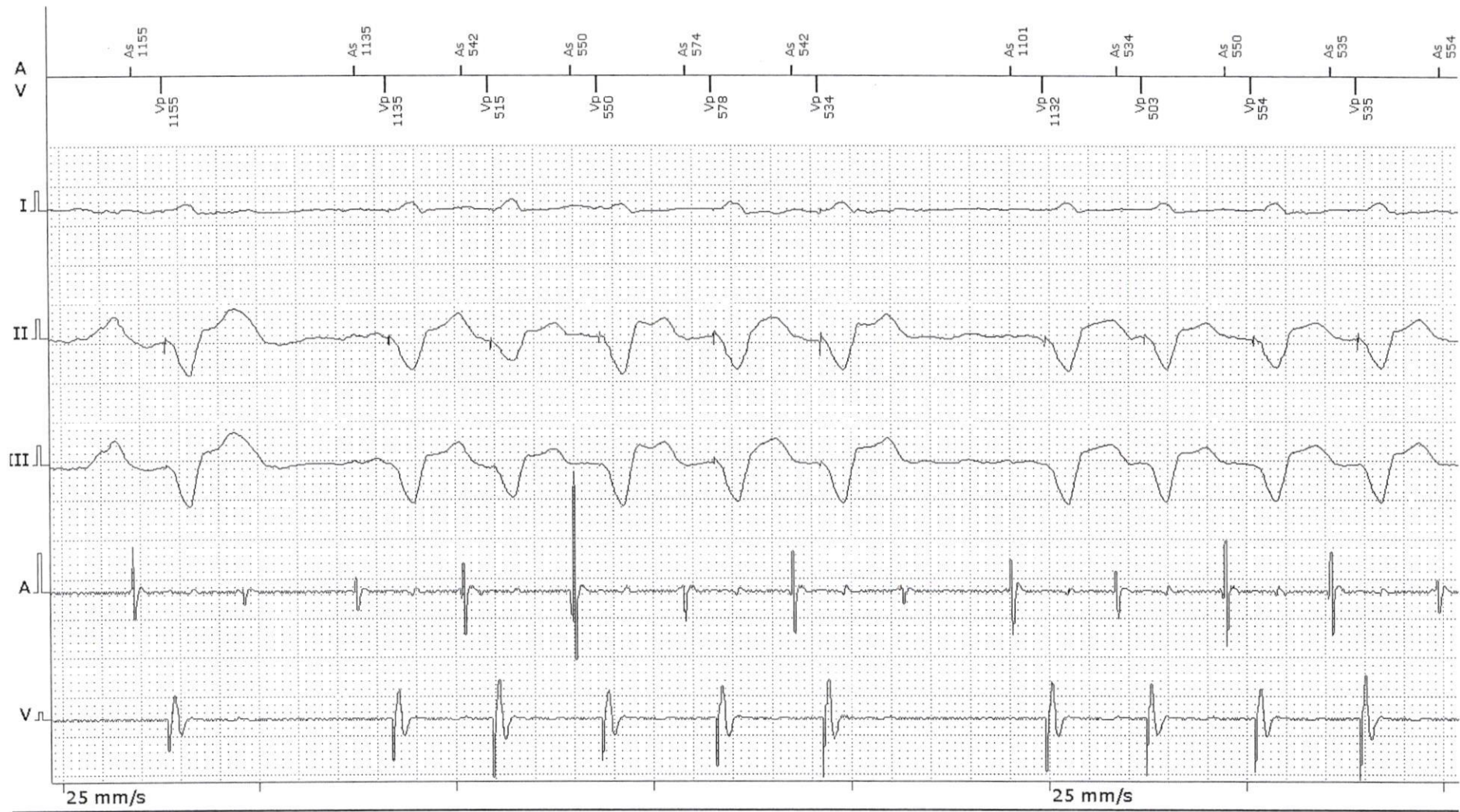
BAV

- Patient implanté d'un stimulateur double chambre Biotronik Evia DR-T dans le cadre d'un bloc auriculo-ventriculaire complet (mode DDD)
- Sensations de lipothymies à l'effort
- Au cours d'une épreuve d'effort, après 2 minutes d'effort, malaise ressenti par le patient : enregistrement du tracé A
- Poursuite de l'effort, 3 minutes après, nouvel épisode de malaise brutal : enregistrement du tracé B
 - Interprétez les tracés
 - Quelle(s) solution(s) proposer?

sous-détection atriale?



Quiz N°3 - tracé A



tracé répété (erreur)

Quiz N°3 – tracé B

Quiz N°4

- Patient implanté d'un CRT-D Saint Jude
- Non répondeur à la resynchronisation
- Tracé enregistré en consultation :
 - Décrivez le tracé
 - Quelles solutions proposer?

